

# SIMPÓS

## UL

II Simpósio de Pós-Graduação do Sul do Brasil

BICENTENÁRIO DA INDEPENDÊNCIA: 200 ANOS DE CIÊNCIA, TECNOLOGIA E INOVAÇÃO NO BRASIL

### ANÁLISE PARASITOLÓGICA DOS EQUINOS APREENDIDOS PELA ADAPAR E DOADOS PARA A UNIVERSIDADE FEDERAL DA FRONTEIRA SUL

**Sara Dacheri Kielbowicz**

Universidade Federal da Fronteira Sul – Campus Realeza  
dacherisara1@gmail.com

**Denis Aurelio Lopes de Oliveira**

Universidade Federal da Fronteira Sul – Campus Realeza  
denis.oliveira@estudante.uffs.edu.br

**Davi Dayan Assenheimer**

Universidade Federal da Fronteira Sul – Campus Realeza  
assendavi@gmail.com

**Maiara Garcia Blagitz**

Universidade Federal da Fronteira Sul – Campus Realeza  
maiara.azevedo@uffs.edu.br

**Eixo 05: Ciências Agrárias**

**Resumo:** Os *Strongylus* são nematoides pertencentes à família *Strongylidae*, são importantes parasitas que acometem equinos de todas as raças, sexos e idades. O diagnóstico é realizado com a técnica de flutuação e a contagem de ovos por grama de fezes (OPG). O presente trabalho realizou exames como a técnica de flutuação e OPG para identificar infestações de parasitas em quatro equinos apreendidos pela ADAPAR e doados para a UFFS - Campus Realeza no Estado do Paraná. Nos exames coproparasitológicos foram identificadas a presença de parasitas em todas as amostras analisadas.

**Palavras-chave:** *Strongylus*. Equinos. OPG.

#### Introdução

Os organismos vivos formam grupos que são classificados de acordo com a análise em seu DNA. Entretanto, também é possível identificar semelhanças entre as espécies conhecidas

através de uma análise morfológica. As unidades de animais aos quais os indivíduos são agrupados é denominada táxon, e o estudo das características biológicas dessas unidades é descrita como taxonomia. Os nomes dos táxons são estabelecidos por normas e acordos internacionais, contudo, na língua portuguesa é comum encontrar adequações que facilitam a pronúncia de algumas palavras (TAYLOR *et al.*, 2022).

Os helmintos podem infectar animais, plantas e pessoas, visto que existem cerca de 300.000 tipos diferentes de espécies. Os considerados de maior importância na veterinária são os nematoides (cilíndricos) e os platelmintos (achatados) (MONTEIRO, 2022).

O corpo dos nematoides são cobertos pela cutícula, camada incolor e resistente que é secretada pela hipoderme e atua como uma barreira física com função de proteção do parasita. Por ter células musculares em disposição longitudinal, a locomoção do parasita ocorre em formato de ondulações provocados por contração e relaxamento dos músculos. A maior parte dos órgãos dos nematoides, tanto digestórios, quanto reprodutores, encontram-se suspensos em sua cavidade e são em formato filamentar conforme (TAYLOR *et al.*, 2022).

Este trabalho tem como objetivo determinar a flora parasitologia através das técnicas de McMaster/ OPG e por método de flutuação de quatro equinos apreendidos pela ADAPAR e recebidos para adoção pela UFFS.

## **Desenvolvimento**

### **Referencial teórico**

O filo nematelmintos é composto por seis classes dentro da medicina veterinária a única significativa é a nematoda que agrupa parasitas cilíndricos, extremidades adelgadas e corpo revestido por cutícula. O sistema digestivo apresenta formato tubular, a cápsula bucal consiste em um orifício simples que pode ser envolto por fileiras de dentes ou lábios (URQUHART *et al.*, 1999).

Os estrôngilos dos equinos são divididos em três espécies diferentes os *Strongylus vulgaris*, *S. edentatus* e *S. equis*. Os membros deste gênero abitam principalmente o ceco, cólon e intestino delgado são conhecidos como grandes estrôngilos. Macroscopicamente os parasitas desta espécie são vermes de coloração vermelho escura, de tamanho robusto, com cápsula bucal bem desenvolvida, observados normalmente fixados na mucosa intestinal no momento da necropsia. Microscopicamente, a diferença entre as espécies é baseada no tamanho, formato da cápsula bucal e fileiras de dentes (TAYLOR *et al.*, 2022).

No ciclo de vida as larvas apresentam comportamento agressivo e invasivo, principalmente o *S. vulgares*, que apresenta migração para vasos calibrosos, como a artéria mesentérica cranial e seus principais ramos. Os equinos normalmente apresentam como sinais clínicos anemia (causada pela lesão causada no momento de consumo tecido e mucosa: histiófago), apatia, febre, inapetência e melena. Causam sérias lesões na mucosa intestinal mesmo apesar de não serem parasitas hematófagos. Estes possuem o hábito alimentar histiófago causando lesões no intestino que geram úlceras, hemorragias, áreas de necrose e infarto (MONTEIRO, 2022).

Os ovos apresentam formato ovalado, tamanho variável entre espécies e a casca é composta por membrana interna fina, impermeável por ter características lipídicas, a camada medial é quitinosa e mais rígida, de coloração amarelada, já a camada externa é formada por proteínas e possuem aspecto muito denso e viscoso (URQUHART *et al.*, 1999).

## **Materiais e métodos**

O experimento foi submetido e aprovado pela Comissão de Ética no Uso de Animais (CEUA) da UFFS. As amostras foram coletadas de quatro equinos apreendidos pela ADAPAR e doados para Universidade Federal da Fronteira Sul – *Campus* Realeza. Para a coleta foi realizado a contenção física dos animais em um tronco específico e o material foi coletado por meio da palpação retal por estudante devidamente treinado ligados a projetos de extensão da Universidade.

Após a coleta, o material foi devidamente armazenado e transportado até o Laboratório de parasitologia do SUHVU para o processamento. Foram realizadas duas técnicas diferentes para o diagnóstico: qualitativa técnica de flutuação e quantitativa a contagem de ovos por grama de fezes (OPG). Para as duas técnicas utilizou-se uma solução saturada de água filtrada com açúcar na densidade 1:10. No método de McMaster/ OPG foi realizada a pesagem da amostra com balança de precisão (SF-400<sup>®</sup>) 4g que serão homogeneizadas em 56 mL da solução, primeiramente as fezes presentes no Becker receberão metade da solução para a maceração das fezes e o restante da solução para a diluição a solução foi homogeneizada com um bastão de vidro com movimentos em formato de cruz.

Após a homogeneização, a solução foi filtrada passando por uma gaze presente no interior de uma peneira fina. A solução filtrada foi colocada com o auxílio de uma pipeta Pasteur para as câmeras de McMaster onde repousaram por um período de 5 minutos e

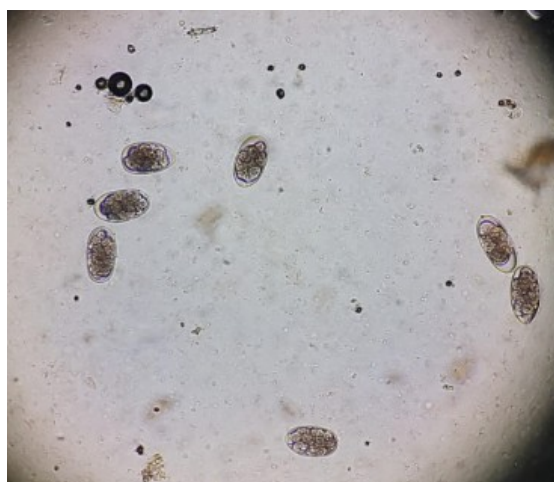
posteriormente foram analisadas em objetiva de 40x no microscópio (Olympus® modelo cx21fs1) a quantidade de ovos encontrados dentro dos dois quadrantes da câmara de McMaster foram multiplicados por 50 para obtenção dos resultados que foram anotados em laudos.

No método de flutuação os passos realizados foram os mesmos até formação da solução filtrada, neste método a solução foi colocada em um recipiente de vidro com a abertura estreita o líquido deve formar um menisco onde uma lâmina de vidro foi deixado durante 10 minutos antes da visualização no microscópio (Olympus® modelo cx21fs1) e os resultados foram anotados em laudos.

## Resultados e Discussão

Ao realizar a leitura das lâminas do teste de flutuação no microscópio foi identificado grande quantidade de ovos de grandes e pequenos *Strongyloides* (Figura 1) em todas as amostras coletadas. Já na contagem de ovos por grama de fezes (OPG), os equinos também estão parasitados por grandes e pequenos *Strongyloides* (Tabela 1).

Figura 1. Ovos de grandes e pequenos *Strongyloides*.



Fonte: Kielbowicz (2020).

Tabela 1. Resultados dos exames coproparasitológicos advindos das técnicas de flutuação e ovos por grama de fezes em equinos.

Identificação	Flutuação	OPG/Ovos
Equino 01	+	1.100
Equino 02	+	50
Equino 03	+	100
Equino 04	+	100

Fonte: Kielbowicz (2020).

Segundo Taylor *et al.* (2022), sugere-se que a partir de 500 ovos o grau de infestação para parasitas da família *Strongylidae*s considera-se intensa. Enquanto entre 50 a 300 ovos é considerado moderada. O equino 1 apresenta uma infestação intensa e os outros três equinos apresentam uma infestação moderada. O tratamento com uso de anti-helmínticos é indicado para animais que estão com grau de infestação a partir de moderada, enquanto que animais com menos de 50 ovos por grama de fezes não representam necessidade para políticas de controle parasitário.

É de suma importância conhecer o histórico dos animais analisados, hábitos alimentares e contatos com possíveis hospedeiros que podem transmitir parasitas. Além disso, existe uma gama de exames para identificar e direcionar os médicos veterinários em um tratamento mais eficaz para cada caso, levando a um prognóstico favorável ao paciente atendido (MONTEIRO, 2022).

## Conclusão

Os exames coproparasitológicos são essenciais para diagnóstico de endoparasitas que acometem grandes animais. O filo *Strongyloidea* é de extrema importância quando se fala em infestações parasitárias em equinos, pois, causam vários danos pelo seu hábito histiófago gerando sinais clínicos como artrite e trombose de vasos sanguíneos intestinais. De acordo com os pontos citados anteriormente, é de extrema importância o seu diagnóstico. Todos os equinos apreendidos pela ADAPAR foram diagnosticados com parasitas da classe nematoda do filo *Strongyloidea*.

## Referências

MONTEIRO, S. G. **Parasitologia na medicina veterinária**. 2. ed. Rio de Janeiro: Roca, 2022.

TAYLOR, M. A.; COOP, R. L.; WALL, R. L. **Parasitologia Veterinária**. 4<sup>a</sup> ed. Rio de Janeiro: Guanabara Koogan, 2022.

URQUHART, G. M.; ARMOUR, J.; DUNN, A. M; JENNINGS, F. W. **Parasitologia veterinária**. 2. ed. Rio de Janeiro: Guanabara, 1999.